1926
Lane Medical Library

Aus der chirurgischen Abteilung des Krankenhauses Gilead
in Bethel bei Bielefeld :: Leiter: Dr. Wilmanns

Ein Fall von dorso-lateraler Luxation im Lisfranc'schen Gelenk

Inaugural-Dissertation

zur Erlangung der Doktorwürde
einer hohen medizinischen Fakultät der
Georg August-Universität zu Göttingen

vorgelegt von

Wilhelm Dopheide
aus Bethel bei Bielefeld

Göttingen 1926
Druck der Dieterichschen Universitäts-Buchdruckerei
(W. Fr. Kaestner)

Referent: Prof. Dr. Stich.

Dissertation der medizinischen Fakultät vorgelegt am:
1. November 1924.

Luxationen im Lisfranc'schen Gelenk gehören zu den Seltenheiten. (nach Prahl etwa 0,5% aller Luxationen). Die Statistik weist nur 121 Fälle auf (Brockmann 1912). Die ersten Arbeiten erschienen i. J. 1855 von Malgaigne, denen dann eine weitere Reihe folgte:

Panse 1897 45 Fälle
Bannes 1903 65 „
Bayer 1904 68 „
Lenormant 96 Fälle (Weltliteratur)
Quénu u. Kuss 1910 129 Fälle

Ein weiterer Fall von dorso-lateraler Luxation des Vorfußes wurde auf der chirurgischen Abteilung des Krankenhauses Gilead in Bethel bei Bielefeld beobachtet:

Der achtunddreißigjährige Former J. P. stand am 19. 7. 22. in einer Packkammer gebückt unter einer mit Formkästen beladenen Schiene. Diese brach plötzlich ein, und die Kästen fielen über ihn, auf den Kopf, die Schultern, den Rücken und die Beine. Rechte Schulter und linker Brustkorb stark schmerzend seitdem. Ein Kasten traf den Außenrand des den linken Fuß bekleidenden Holzschuhs derart, daß der Fuß dadurch stark nach außen umgeknickt wurde. Er zeigte seitdem eine Abknickung der Innen- und Außenkante und schwoll stark an.

Status: Es handelt sich um einen 38 jährigen Mann in mäßigem Ernährungszustand und mittlerem Körperbau. Schleimhäute mittel durchblutet.

Rachen o. B.

Thorax: Herz: systolisches Geräusch über dem Corpus sterni.

Lunge: Schallabschwächung über der linken Spitze und klingelndes Rasseln.

Über dem Acromion rechts eine ca. 1 Mark-Stück-große, gelblich-grüne Hautverfärbung. Umgebung ist druckempfindlich. In der Scapularlinie eine Hautabschürfung von etwa 2 cm Durchmesser über der 6. und 7. Rippe. Starke Druckempfindlichkeit infolge Fraktur der Rippen 6 und 7.

Abdomen: O. B.

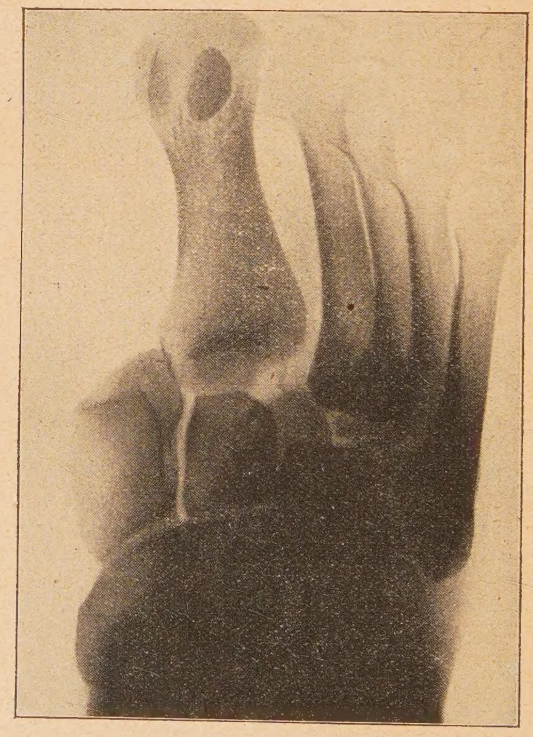

Linkes Bein: Der linke Fuß ist stark geschwollen, verfärbt und berührungsempfindlich. Abnorme Form derart, daß in Höhe des Lisfranc'schen Gelenkes eine Abknickung der Außenseite besteht, distales Fußstück lateral verschoben. An der Plantarseite unter dem Groß-

Zehen-Ballen findet sich ein ca. markstückgroßer, 2—3 mm tiefer Oberflächendefekt.

Am 20. 7. Röntgenaufnahme:

Auf dem Bilde sieht man, daß sämtliche Metatarsalia aus ihren Gelenkkapseln gesprengt sind, derart, daß das os-metatarsale I über dem 2. Keilbein steht. Eine Fraktur ist an keinem Knochen nachzuweisen.

Therapie:

Die unblutige Reposition mißlingt, auch in Narkose. Daher wird am 1. 8. nach Rückgang der Schwellung die blutige Reposition des Gelenkes vorgenommen.

Lappenschnitt durch den Fußrücken und Durchschneiden der Strecksehnen. Auch dann gelingt die Reposition nicht. Erst nach weitgehender Durchtrennung des Bandapparates läßt sich die Lisfranc'sche Gelenklinie wiederherstellen.

Naht der Bänder, der Sehnen und der Haut.

Die Heilung geht glatt vonstatten. Am 17. Entfernen der Fäden. In der Folgezeit aktive, später auch passive Bewegungsübungen. Am 4. 9. konnte der Patient als geheilt entlassen werden.

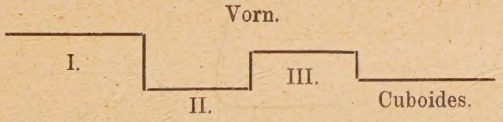

Schema nach R. Fick.

Die Seltenheit einer Luxation im Lisfranc'schen Gelenke erklärt sich aus dem Bau des Gelenkes. Die articulationes tarso- metatarseae bilden ein jedes eine Amphiarthrose.

Die Gelenkspalte verläuft nicht gleichmäßig, weder gerade noch bogenförmig, sondern ist mehrfach geknickt. (siehe Schema). Namentlich reicht das 2. Metatarsale infolge der geringen Größe des 2. Keilbeines etwa 1 cm weiter nach rückwärts in die Fußwurzel hinein als der 1. Metatarsus. Ferner ragt das 3. Keilbein etwa $^1/_3$ cm

zwischen den Basen des 2. und 4. Metatarsus hervor. „Man kann daher sagen: die Metatarsen und Keilbeine seien miteinander verzapft.“ (R. Fick)

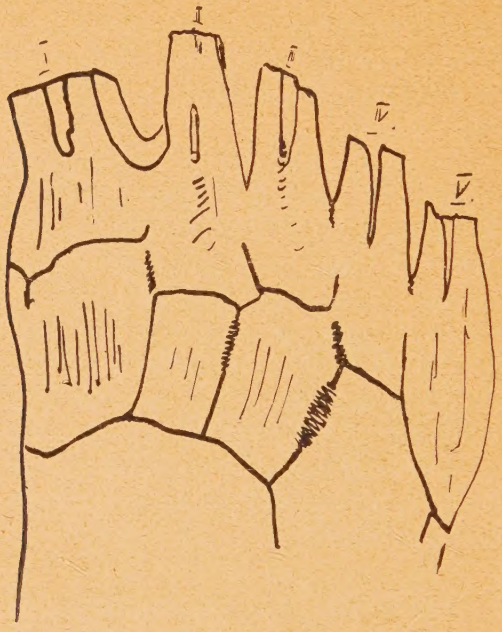

Infolge dieses eigenartigen, komplizierten Verlaufes liegt das laterale Ende der Spalte etwa 2—4 cm weiter hinten als das mediale Ende. Und zwar läßt sich am Lebenden das laterale Ende leicht hinter der Tuberositas ossis metatarsi V, das mediale 3—4 cm distalwärts von der Tuberositas des Kahnbeines feststellen. Dies ist ein wichtiger Punkt bei der chirurgischen Behandlung einer pathologischen Veränderung dieses Gelenkes.

Die Gelenkflächen der Keilbeine und des Würfelbeines passen genau auf die entsprechenden Gelenkflächen der Metatarsen. Der Knorpelüberzug der Mittelfußbasen beträgt etwa $^1/_3$ bis $^3/_4$ mm, die der Keilbeine etwa 1 mm. (Fick)

Die Gelenkfläche am 1. Keilbein in querer Richtung ist deutlich konvex, am Mittelfuß konkav; an der 2. Metatarsusbasis eben oder auch leicht konkav, entsprechend die des 2. Keilbeines. Die Gelenkflächen des 3. tarso-metatarsal-Gelenkes sind ähnlich denen des zweiten. Am 4. Metatarsus und Würfelbein sind die Gelenkflächen manchmal leicht gekrümmt, am Würfelbein dorso-plantarwärts etwas konkav, am 4. Metatarsus leicht konvex. Die distalen-Gelenkflächen des Würfelbeines haben entsprechend eine umgekehrte Krümmung wie die der 3 Keilbeine.

In der Regel sind drei getrennte Gelenkkapseln vorhanden. Die erste für das Gelenk zwischen Cuneiforme I und Metatarsale I, die zweite zwischen den Cuneiformia II und III und den Metatarsalia II und III, die dritte zwischen Cuboid und den Metatarsalia IV und V.

Besondere Einrichtungen finden wir in dorsalen und plantaren Verstärkungsbändern. Alle drei Kapseln besitzen dorsale und plantare, zum Teil auch besondere „Seitenbänder“ (Fick). So die Ligg. dorsalia tarso-metatarsalia. Die Wirkung dieser Bänder besteht darin, daß sie vor allem eine Plantar-Bewegung der Mittelfußknochen gegen die Fußwurzel beschränken, andererseits aber auch dorso-laterale und medio-laterale Verschiebungen verhindern.

Die Ligg. tarso-metatarsalia plantaria verhüten eine Überbiegung der Mittelfußknochen gegen die Fußwurzel; gleichzeitig bieten sie einen Widerstand beim Auf- und Abgleiten derselben.

Die schrägen und queren Züge endlich wirken auch einer Abflachung des Fußgewölbes entgegen (Fick).

Als letztes sind noch Ligg. tarso-metatarsalia interossea (collateralia nach Fick) zu erwähnen.

Aus dem Bau des Gelenkes, nicht zuletzt aus der Art der Gelenkhöhlen läßt es sich erklären, weshalb es so oft zu einer isolierten Luxation kommt. Die Zahl der Fälle, die sich auf Total- und isolierte Luxationen verteilen, ist einander ungefähr gleich.

Im Folgenden sei eine Zusammenstellung der Formen einer Verrenkung im Lisfranc'schen Gelenke und deren Häufigkeit gegeben:

A	Verrenkung des ganzen Mittelfußes	(64 Fälle)
	1. nach oben (dorsale)	14 „
	2. „ außen (laterale)	23 „
	3. „ oben außen (dorso-laterale)	15 „
	und 1 neuer	
	4. nach innen (medial)	1 „
	5. „ oben innen (dorso-medial)	1 „
	6. „ unten (plantar)	2 „
	7. divergierend	7 „
B.	Verrenkung eines Mittelfußknochens	(58 Fälle)
I.	eines einzelnen Mittelfußknochens	33 „
	1. des 1. Mittelfußknochens	
	a. nach oben	11 „
	b. „ außen	2 „
	c. „ oben außen	3 „
	d. „ innen	3 „
	e. „ oben innen	1 „
	f. „ unten	5 „
	2. des 2. Mittelfußknochens	
	a. nach oben	1 Fall
	b. „ unten	1 „
	3. des 4. Mittelfußknochens	
	nach oben	4 Fälle
	4. des 5. Mittelfußknochens	
	a. nach oben	1 „
	b. nach außen	1 „
II.	von 2 Mittelfußknochen	6 Fälle
	1. des 1. und 2.	
	nach oben	1 Fall
	2. des 2. und 3.	
	nach oben	1 Fall

3.	des 3. und 4.	
	nach oben	2 Fälle
4.	des 4. und 5.	
	nach oben	2 Fälle
III.	von 3 Mittelfußknochen	7 Fälle
1.	des 1. und 3.	
	a. nach oben	2 Fälle
	b. „ unten	2 „
	c. divergierend	1 Fall
2.	des 2. bis 4.	
	a. nach oben	1 Fall
	b. „ „ innen	1 „
IV.	von 4 Mittelfußknochen	12 Fälle
1.	des 1. bis 4.	
	a. nach oben	1 Fall
	b. divergierend	4 Fälle
2.	des 2. bis 5.	
	a. nach oben	2 Fälle
	b. „ „ außen	2 „
	c. „ unten	1 „
	d. „ außen	2 „ [1]

Eine Luxation im Lisfranc'schen Gelenk ist im allgemeinen auf eine sehr erhebliche, von außen einwirkende Gewalt zurückzuführen. Schon ein einfacher Fehltritt allein oder ein Ausgleiten kann eine Verrenkung herbeiführen (Bayer). Nicht selten erfolgt eine Luxation durch Ueberfahrenwerden oder Auffallen von schweren Gegenständen auf den Fuß infolge des in den meisten Fällen sich anschließenden Sturzes. Daß es in diesen Fällen nicht zu einer Fraktur der Fußknochen oder gar des Unterschenkels kommt, führt Bayer auf die drehende Gewalt zurück, die der nach hinten und zur Seite fallende Körper ausübt. Auffallend ist auch die Zahl der Fälle, die beim Sturz mit dem Pferde erfolgten (nach Bayer

1) Diese Zusammenstellung erfolgte nach Grunert.

11 Fälle). Interessant ist eine Angabe Bayers über die Verteilung dieser Luxation auf die Geschlechter: unter 68 Fällen finden sich nur 3 beim weiblichen Geschlecht.

Die Entstehung einer Luxation im Lisfranc'schen Gelenk ist also zurückzuführen auf eine von außen einwirkende Gewalt auf den vorderen Teil des Fußes bei fixierter Fußwurzel. Und zwar wirkt die Kraft von oben, unten innen oder außen. Oder aber der Mittelfuß bezw. Vorfuß ist fixiert, und die Gewalt greift von den betreffenden Richtungen her an der Fußwurzel an. Ist die Einwirkung weniger heftig, so wird es im allgemeinen nur zu einer isolierten oder partiellen Verschiebung kommen, weil dann nicht sämtliche Bänder gesprengt werden (s. u.). Im anderen Falle haben wir mit einer Total-Luxation zu rechnen.

Eine Luxation im Lisfranc'schen Gelenk betrifft also entweder einen einzelnen Metatarsalknochen oder einen Teil derselben oder auch alle. Ferner kann die Verrenkung eine vollkommene oder unvollkommene sein.

Aus der oben angeführten Zusammenstellung ergibt sich, daß die dorsale Verschiebung die plantare bei weitem überwiegt. Nach Bannes entfielen auf 13 dorsale nur eine plantare. Nach Grunert fanden sich bei 58 Fällen 14 dorsale und nur 2 plantare.

Seltener sind schon die Fälle von dorso-lateraler Verschiebung. So führt von Winiwarter 15 Fälle einer dorso-lateralen Total-Luxation auf. Unser Fall würde demnach der 16. sein.

Die übrigen Variationen gehören schon zu den Seltenheiten auf dem Gebiete der Luxation im Lisfranc'schen Gelenk.

Die Häufigkeit der dorsalen Verschiebung gegenüber der plantaren läßt sich erklären. Während auf dem Fußrücken über dem Gelenk sozusagen nur die Haut liegt, ist das Gelenk auf der Plantarseite außer von den straffen Verstärkungsbändern noch von einer Reihe von Muskeln

und Faszien geschützt, die dem Mittelfuß beim Ausweichen einen recht erheblichen Widerstand bieten. Begünstigend wirkt ferner noch der Umstand, daß die plantare Fläche des 2. und 3. Metatarsus bedeutend schmäler ist als die dorsale (von Winiwarter).

Die Symptome der Total-Luxation sind äußerst charakteristisch. Wenn früher eine Verkennung oder Verzögerung der Diagnose beobachtet wurde — Brockmann führt 2 Fälle aus der Literatur an, von denen der eine erst nach einem Jahre, der andere sogar erst nach 14 Jahren festgestellt wurde — so ist dies zu erklären durch die im allgemeinen nach dem Trauma sich entwickelnde Schwellung und nicht seltene subkutane Blutung. Heute läßt sich durch eine Röntgenaufnahme jeder Zweifel beseitigen.

Bei der dorsalen Luxation erscheint der ganze Fuß verkürzt, in leichter Spitzfuß-Stellung. Die Zehen werden durch die gespannten Strecksehnen in Dorsal-Flexion gehalten. Die Wölbung des Fußrückens ist verstärkt, quer über denselben läuft eine geschwulstartige Vorwölbung, welche durch die Basis der Metatarsalknochen gebildet wird.

Bei der lateralen totalen Verschiebung fällt sofort die Verbreiterung des Fusses ins Auge. An der Außenkante greift man hinter dem fünften Mittelfußknochen in eine tiefe Lücke. Medial liegt eine gleiche vor dem 1. Keilbein.

In manchen Fällen, wie auch in dem unsrigen, erscheint der vordere Teil des Fusses regelrecht parallel verschoben, eine Tatsache, die J. Bayer auf die stärkere Verschiebung des os metatarsale I zurückführt. Gleichwohl wird sich häufig bei genaueren Messungen auch eine leichte dorsale Verschiebung, wenn vielleicht oft nur um einige Millimeter, beobachten lassen. In einigen Fällen wird man auch bemerken können, daß der vordere Teil des Fußes und die Fußwurzel einen lateralwärts offenen

stumpfen Winkel bilden. Bourg fand in 2 Fällen einen nach innen offenen Winkel (Bayer).

Die Entstehung der lateralen Luxation ist vielfach umstritten:

Malgaigne ist der Ansicht, daß mit einer lateralen Verschiebung stets eine Fraktur des Metatarsus II verbunden sei, oder die Luxation entwickele sich sekundär aus einer dorsalen.

Mignot-Danton stellt 3 Phasen der Entwicklung auf:

I. Wirkt eine Gewalt auf die mediale Seite der Fußspitze ein, so werden die distalen Enden der Mittelfußknochen gegeneinander gedrängt, während die proximalen sich von einander zu entfernen suchen. Vermöge der Spannung der Ligg. intermetatarsalia bildet jetzt der Metatarsus ein Ganzes.

II. Die Gewalt wirkt weiter, drängt die Fußspitze lateralwärts und bringt die Gelenkflächen in einem medialwärts offenen Winkel zum Klaffen. Die Tarso-Metatarsalbänder zerreißen successive, von der medialen Seite beginnend. Ist die Gewalt hiermit erschöpft, so würde es bei der Abhebelung der Gelenkflächen (Distorsion) mit Neigung des Metatarsus zur lateralen Abweichung bleiben.

III. Ist aber wie gewöhnlich die Gewalt eine breit einwirkende, greift sie nicht nur an der Fußspitze, sondern auch an einem kleineren oder größeren Teil des Mittelfußes an, so wird dieser nunmehr lateralwärts geschoben.

Panse hält es für möglich, daß das Metatarsale wohl über den Vorsprung des 3. Keilbeins hinweggleiten kann, auch ohne Knochenabriß, „wenn nur durch ausgiebige Bandzerreißung und Fortwirken der Gewalt für die Möglichkeit einer genügenden Abduktion gesorgt ist.“

Bannes ist der gleichen Ansicht wie Quénu. Er führt ein Überwiegen der lateralen Luxation gegenüber der medialen darauf zurück, daß nach Zerreißen der dorsalen Bände beim Fall nach außen eine Rotation von medial nach lateral um eine der Längsachse des Fußes ent-

sprechende Achse erfolgt. Es gleitet also der Mittelfuß an der schiefen Ebene (von vorn medial nach hinten lateral). Hingegen stützt sich der Fallende beim Sturz nach innen wohl stets auf das andere Bein, sodaß jene, jetzt allerdings entgegengesetzte Rotation nicht erfolgt. Gleichfalls ist er der Meinung, daß die Verschiebung auch ohne Fraktur erfolgen kann.

Bayer schließt sich der Auffassung von Panse an. Demgegenüber steht die Ansicht verschiedener Autoren (Grunert, v. Winiwarter, Brockmann). Hiernach muß stets eine, wenn auch nur geringe Absplitterung unbedingt entstehen, zumal die Einfalzung gegen das 1. Keilbein zu fast 1 cm beträgt. Sollte sich im Röntgenbilde gleichwohl ein isoliertes Knochenstück nicht nachweisen lassen, so könnte es sehr wohl von einem anderen Schatten überdeckt sein.

Ob eine laterale Verschiebung primär mit oder ohne Fraktur des Metatarsus II oder sekundär auf dem Wege über die dorsale entsteht, darüber sind die Akten noch nicht geschlossen.

Bei den divergierenden Luxationen läßt sich ein einheitliches Symptomenbild nicht aufstellen.

Die Einzelverrenkungen sind leicht erkennbar, weil es infolge der weniger ausgedehnten Bandzerreißungen nicht zu so starken Schwellungen und Blutungen kommt (Bayer).

Die Häufigkeit der Luxation des Metatarsus I gegenüber den anderen isolierten Verrenkungen läßt sich aus den physiologischen Gelenkverhältnissen erklären. Besitzt doch gerade dieses Gelenk eine eigene, weniger straffe Kapsel, und fehlen die Intertarsealbänder.

Therapie: Im allgemeinen wird man versuchen, die Gelenklinie auf unblutigen Wege in ihre physiologische Lage zurückzubringen. Man bringt bei einer dorsalen Total-Luxation den vorderen Teil des Fußes in dorsale Hyper-Flexion und schließt dann eine schnelle Plantarflexion an.

Umgekehrt läßt man bei totaler plantarer Verschiebung der plantaren Hyperflexion die dorsale Flexion folgen.

Ähnlich liegen die Verhältnisse bei lateraler Verrenkung. An eine Hyperabduktion des Vorfußes schließt sich eine Adduktionsbewegung an, wobei ein Fixieren des Tarsus und ein Druck auf den Außenrand des Fußes wirksam Unterstützung leisten.

Handelt es sich um eine dorso-laterale Total-Luxation, so tritt zu der dorsalen Hyperflexion eine Abduktion, zu der volaren Flexion eine Adduktion. Jedoch scheinen gerade bei dieser Art von Verschiebung besondere Schwierigkeiten in der Reposition vorzuliegen. So erwähnt Bayer, daß bei 7 dorso-lateralen Luxationen nur bei 2 Fällen diese Therapie zum Erfolg führte. Bei den übrigen Total-Luxationen findet sich ein gelungenes Repositions-Ergebnis von 50 % bei Bayer, von 35 % bei Grunert.

Daß die unblutige Reposition, auch in Narkose, nicht immer zum Ziele führt, beweist auch unser Fall.

Die Frage, was unter solchen Umständen geschehen soll, ist vielfach umstritten.

Bannes empfiehlt die teilweise oder auch vollständige Resektion einzelner Metatarsalknochen mit anschließendem Extensionsverband.

Grunert kommt auf Grund seiner Erfahrungen zu dem Ergebnis, daß in den meisten Fällen nur dann ein blutiger Eingriff indiziert sei, wenn ein einzelner Metatarsalknochen luxiert sei, also eine isolierte Luxation vorliegt. Unternehme man allerdings den Versuch der blutigen Reposition, und stellte sich dabei heraus, daß die Sehne des Musculus tibialis anterior nicht eingeklemmt sei, dann solle man von weiteren Eingriffen, wie Resektion einzelner Knochen, absehen.

Dieser Auffassung schließen sich Brockmann und Meyer an. Letzterer besonders stützt sich darauf, daß eine eingreifende Operation das Gelenk nur noch mehr schwäche, außerdem gewöhne sich der Fuß bald an die

neue Art seines Gelenkmechanismus, und im allgemeinen sei die Gebrauchsfähigkeit des Fußes, wenn auch keine vollkommene, so doch eine durchaus befriedigende.

v. Winiwarter vertritt die Ansicht, bei frischen Fällen von Total-Luxation jedenfalls die blutige Einrenkung zu versuchen, gleichviel ob die Tibialis-Sehne eingeklemmt ist oder nicht. Und zwar ist die Operation umso eher indiziert, je früher ein Fall zur Behandlung kommt. Häufig allerdings wird infolge von Hautabschürfungen und Weichteil-Verletzungen die Operation hinausgeschoben werden müssen. Diese Verzögerung jedoch bedeutet eine Verschlechterung der Prognose, da infolge der pathologischen Stellung des Gelenkes arthritische Veränderungen, unter Umständen sogar knöcherne Verwachsungen eingetreten sein können.

Vor allem ist, auch bei partiellen Luxationen, falls der Metatarsus I mitluxiert ist, das Augenmerk darauf zu richten, diesen wieder in seine normale Lage zu bringen, unter Umständen auch nach, allerdings nur partiellen Resektionen am 1. Keilbein und 1. Mittelfußknochen. Erst wenn dieser Versuch mißlingt, ist von noch weiteren Eingriffen abzusehen.

Die Wiederherstellung gerade dieses Gelenkes ist von großer Bedeutung.

Normalerweise ruht die Körperlast auf je 3 Stützpunkten des Fußes: Den Köpfchen des Metatarsus I und V und dem Fersenbeinkörper (Prozessus posterior calcanei). Ferner fällt beim Stehen auf beiden Beinen die Schwerlinie zwischen diese. Die Erhebung auf die Zehen erfolgt durch Beugung im Fußgelenk. Damit fällt die Schwerlinie auf die Verbindungslinie der Köpfchen der großen Zehen. Der Mittelpunkt des 1. Metatarsusköpfchens ist allein maßgebend für den Augenblick des Wechsels der Unterstützung beim Gehen (H. Meyer). Nach Nasse hat die große Zehe beim Abstoßen hauptsächlich die Körperlast zu tragen: „Gang über die große Zehe“ (Meyer).

Nach Luxationen wird die Rückkehr zur Norm umso leichter sein, als bekanntlich das erste Tarso-Metatarsal-Gelenk eine eigene Gelenkkapsel (s. o.) besitzt.

Wenn aber einmal Luxationen im Lisfranc'schen Gelenke in einem Stadium zur Behandlung kommen, in dem sich Ankylosen gebildet haben, so ist von Eingriffen irgendwelcher Art abzusehen, da der Erfolg kaum die Erwartungen befriedigen dürfte.

Auch unser Fall ist eine Bestätigung für die Auffassung v. Winiwarters, Total-Luxationen blutig zu reponieren, denn die 14 Tage nach dem Unglücksfall vorgenommene blutige Wiederherstellung der Norm führte zu einem vollauf befriedigenden Ergebnis.

Um auch nach gelungener Reposition den an sich noch geschwächten Fuß vor einer Plattfuß-Stellung zu bewahren, ist es angebracht, durch eine entsprechende Einlage den Fuß gegen diese Mißbildung zu schützen.

Aus all dem ergibt sich, daß, wenn ein unblutiger Repositionsversuch zu keinem Ergebnis führt, man sich nicht damit zufrieden geben soll, sonder es versuche, blutig zu reponieren.

Hierzu ist unter Umständen eine weitgehende Freilegung und Mobilisierung des Gelenkes erforderlich, vor allem, daß die Sehne des musculus tibialis anterior freigemacht wird.

So kann ein gutes Resultat mit zufriedenstellender Funktion des Fußes erzielt werden.

Zum Schlusse spreche ich Herrn Professor Stich für die freundliche Übernahme des Referates, sowie für die Mithilfe und Anregungen bei der Abfassung dieser Arbeit meinen aufrichtigen Dank aus. In gleicher Weise fühle ich mich Herrn Dr. Wilmanns zu Dank verpflichtet für die freundliche Überlassung des Falles.

Literatur.

Bannes: Über Luxationen im Lisfranc'schen Gelenk. Deutsche Zeitschrift für Chirurgie. Bd. 69. 1903.

Bayer: Die Verrenkungen der Mittelfußknochen im Lisfranc'schen Gelenk. Sammlung klinischer Vorträge N. F. (Chirurgie) No. 103 1904—1907.

Bourg: Des luxations totales du métatarse sur le tarse (luxation en déhors). Thése de Lille 1896.

Brockmann: Luxationen im Bereich der Mittelfußknochen. Deutsche Zeitschrift für Chirurgie Bd. 119. 1912.

R. Fick: Handbuch der Anatomie und Mechanik der Gelenke. Bd. II Abt. 1

Grunert: Luxationen im Lisfranc'schen Gelenk. Deutsche Zeitschrift für Chirurgie Bd. 107.

Lenormant: Archives générales de chirurgie 1908.

Malgaigne: Die Knochenbrüche und Verrenkungen. Übersetzt von Burger. Stuttgart 1856. Bd. 2. S. 1001—1010.

Mignot-Danton: Remarques sur les luxations laterales du métatarse. Archives générales de Médicine 1866. t. 8. p. 405.

H. Meyer, Prof.: Das aufrechte Stehen. Archiv für Anatomie, Physiologie und wissenschaftliche Medizin. Jahrg 1853.

H. Meyer: Ein Fall von Luxation im Lisfranc'schen Gelenk. Beiträge zur klinischen Chirurgie Bd. 80. 1912.

Nasse: Chirurgische Krankheiten der unteren Extremitäten. I. Hälfte. Deutsche Chirurgie Bd. 66. I. Hälfte 1897.

Panse: Laterale Luxation im Lisfranc'schen Gelenk. Münch. Med. Wochenschrift. No. 21/22. 1897. 44. Jahrg.

Prahl: Zur Statistik der Luxation der Gelenke. Dissert. Breslau 1880.

Quénu: Luxation du métatarse en déhors. Revue de chirurgie t. XXIV. No. 9. Sept. 1901.

Quénu und Kuß: Ref. Zentralblatt für Chirurgie 1911 No. 3.

v. Winiwarter: Über Luxationen des talo-navicularen und Lisfranc'schen Gelenkes. Deutsche Zeitschrift für Chirurgie Bd. 115. 1912.

Ziegler: Beitrag zur Kasuistik der Luxationen im Lisfranc'schen Gelenk. Fortschritte auf dem Gebiete der Röntgenstrahlen. 17. Bd. 1911.